Aus der chirurg. Veterinärklinik der Universität Gießen.
Direktor: Geh. Med. Rat Prof. Dr. Pfeiffer.

Über Bursitis intertubercularis.

Dissertation

zur

Erlangung der Doktorwürde

der

veterinär-medizinischen Fakultät

der

Hessischen Ludwigs-Universität zu Gießen

vorgelegt von

Franz Deuckels
Tierarzt aus Schaephuysen (Kr. Moers).

Gießen 1928.
Druckerei der Gießener Studentenhilfe e. V.

164

Gedruckt mit Genehmigung der veterinär-medizinischen Fakultät zu Gießen.
Referent: Geh. Medizinalrat Prof. Dr. W. Pfeiffer.

Einleitung und Literatur.

Die chronischen Erkrankungen der Sehnen und der subtendinösen chleimbeutel sind beim Pferde oft mit unheilbarer Lahmheit ver- nden und erfordern deshalb erhöhte Aufmerksamkeit. Unter den ntzündungen der subtendinösen Schleimbeutel nimmt die Erkrankung r «Bursa intertubercularis» eine besonders beachtenswerte Stellung n. Die in das Gebiet der „Schulterlahmheit" gehörige Erkrankung in ihrem chronischen Stadium meist nicht leicht zu erkennen, zu- al bei schleichendem Verlauf. Sie wird im letzteren Falle oft mit nderen Lahmheiten aus der Gruppe der Schulterlahmheiten oder so- r mit solchen im Bereich der unteren Gelenke verwechselt. In der teratur sind bis jetzt nur relativ wenig Fälle von Erkrankungen r Bursa intertubercularis näher beschrieben werden. Im Vorder- und dieser Veröffentlichung stehen meistens die klinischen Erscheinungen. on den eitrigen Erkrankungen, die durch Eröffnung der Bursa ent- nden sind, sehe ich hier ab.

Am eingehendsten hat sich Mörkeberg mit der Bursitis tertubercularis befaßt, er hat mehrere Fälle selbst beobachtet und l Fälle bei Pferden zusammengestellt. Da diese hinsichtlich der Ent- hung der Erkrankung, der klinischen Erscheinungen, der patholog.- natom. Veränderungen und schließlich der Behandlung ein instruktives ild von dem wechselvollen Auftreten des Leidens bieten, lasse ich kurz folgen. Histologische Untersuchungen scheinen in keinem dieser älle vorgenommen worden zu sein. Seine Beobachtung ad. 3 er- nert stark an den von mir untersuchten Fall.

all 1. Ein $2\,^1/_2$ jähriges Fohlen wurde nach einem Fall auf die ugspitze so lahm, daß Eigentümer und Tierarzt eine Fraktur in r Schultergegend vermuteten. Diese lag aber nicht vor. 3 – 4 Monate äter war das Fohlen noch so lahm, daß es die Gliedmaße kaum lastete. Es bestand hochgradige Hangbeinlahmheit, der Huf wurde f der Erde geschleift. Über der Bursa intertubercularis konnte

Schmerz und Anschwellung nachgewiesen werden. Die Muskeln an Schulter und Vorarm waren stark atrophiert. Es wurde penetrierend gebrannt. Dabei entleerte sich eine reichliche Menge Flüssigkeit aus einigen Brandkanälen. Dem Brennen folgte eine Scharfsalbe. Nach einem Monat war die Lahmheit vollständig behoben. Bei Einstellung zur Arbeit auf hartem Boden kam die Lahmheit noch wieder. Einige Zeit später verschwand auch die Lahmheit auf hartem Boden.

Fall 2. Im März 1911 behandelte Mörkeberg ein Pferd in der Klinik auf chronische Bursitis intertubercularis. Ursache unbekannt. Das Pferd war lange Zeit vorher lahm gewesen. Es bestand bedeutende gemischte Lahmheit. Dieselbe verstärkte sich nach Zusammenbiegung der Gliedmaßen. Bei Adspektion konnte man eine Verdickung über der Bursa feststellen und bei starkem Druck einen geringen Schmerz und Fluktuation nachweisen. Es wurde penetrierend gebrannt, mit nachfolgender scharfer Einreibung. Einen Monat nach der Operation war die Lahmheit vollständig verschwunden.

Fall 3. Ein Pferd war nach einem unbekannten Trauma so lahm geworden, daß es sich kaum auf eine Vorderextremität stellen konnte. Der Tierarzt, der es behandelte, stellte Diagnose: „Schulterluxation", und behandelte es 7 Monate lang, aber das Pferd blieb stark lahm. Mörkeberg sah das Tier nach der Schlachtung und fand eine sehr deutliche Geschwulst an der Bursa intertubercularis, die fluktuierend war. Bei der Öffnung der Bursa zeigte sich eine starke Ausdehnung derselben mit breiartigen Fibrinmassen als Inhalt. Bakterien fanden sich nicht darin und auch nicht in einer Anzahl Nekroseherde im Bizeps. Die Rückseite des Bizeps war stark aufgefasert, der Knorpel der Rollfortsätze abgestoßen. Am unterliegenden Knochen bestand rareficierende Ostitis. Im Umfang der Gleitfläche fand sich eine Anzahl Exostosen.

Fall 4. In dem von Detroye beschriebenen, bei Mörkeberg citierten und von mir nach dem Original ergänzten Fall war eine 6 jährige Stute auf der Weide plötzlich schulterlahm geworden. Da das Tier schon 6 Monate unbrauchbar gewesen war, wurde es geschlachtet. Detroye untersuchte die Stute sowohl vor als auch nach der Schlachtung. Vor derselben war die Stute vorne links sehr lahm, namentlich bestand starke Hangbeinlahmheit. Der Ellenbogen wurde nicht gebeugt und deshalb die Gliedmaße abduziert. Es konnte eine starke Empfindlichkeit bei Druck auf die Bugspitze ausgelöst werden, und die Schmerzhaftigkeit war beim Zurückführen der Gliedmaße sehr groß. Dagegen bestand keine erhöhte Wärme und keine deutliche Anschwellung. Die Stute hatte trotz ihrer Lahmheit einen Weg von 25 km. zum Schlachthof teils im Schritt teils im Trabe unter

m Reiter zurücklegen müssen. Nach der Schlachtung fand Detroye deutende Veränderungen an der Bursa intertubercularis. Die Bursa ar mit Blut gefüllt, ihre Wand sehr stark verdickt und an der nenfläche dicht besetzt mit Granulationen. Der Knorpel der Gelenkiche fehlte vollständig, und das unterliegende Knochengewebe war ftig entzündet. ⟨Ostitis rarefaciens⟩.

all 5. Ein Serumpferd ging nach einem vorausgehenden Trauma lahm, daß es kaum auf der Vordergliedmaße stehen konnte. Als örkeberg es sah, zeigte es das typische Bild der akuten ursitis intertubercularis. Es wurde starke Hangbeinlahmheit und deutende Anschwellung über und in der Umgebung der Bugspitze wie Fluktuation nachgewiesen. Der starke Schmerz war allein auf n Sitz der Bursa und die ausgebreitete Schwellung beschränkt. Die ehandlung bestand in Prießnitz-Umschlägen und penetrierendem Brenn. Aus den Brandkanälen entleerte sich eine reichliche Menge röser Flüssigkeit. 5—6 Wochen nach dem Brennen war die Lahmit behoben. In diesem Falle ist die Bursitis auf metastatischem ege hervorgerufen worden.

all 6. Am 3. 2. 13 wurde eine 10 jährige Stute in die Klinik bracht zwecks Behandlung metastatischer Tendovaginitis an der eugesehne der rechten Vordergliedmaße nach Brustseuche Wie lange s Tier von der Seuche geheilt war, ist nicht bekannt. Infolge r Sehnenscheidenentzündung hatte die Stute einen unregelmäßigen d empfindlichen Gang. Nach einigen Tagen veränderte sich die ewegung, indem außer der Stützbeinlahmheit auch eine Hangbeinhmheit an der rechten Vordergliedmaße beobachtet wurde. Das ferd ging, als wenn es an einer Bursitis intertubercularis litt, er das Bild der Lahmheit war nicht ganz rein. Es trat bald hwellung und Empfindlichkeit an der Bursa intertubercularis ein; war jedoch Fluktuation nachzuweisen. Die Behandlung bestand Gaben von Salicylsäure abwechselnd mit Antifibrin und Kampfer nerlich, unbekannter Dosis, während lokal an der Bursa und an r Sehnenscheide Umschläge mit Kampferspiritus angewandt wurden. as Pferd stand im Hängegurt, solange starker Schmerz und Lahmit vorhanden waren. Nach 3 Wochen trat Besserung ein und Wochen nach dem Auftreten der Bursitis war die Lahmheit hoben.

all 7. Lorentzen nahm am 3. 12. 12, ein Militärpferd auf ustseuche in Behandlung. Gleichzeitig wurden noch 2 andere Pferde n dieser Krankheit befallen. Das erste hatte nur ein viertägiges eber ohne Pneumoniesymptome. Am 25. 1. 13, also nachdem es berfrei geworden war, fand man es morgens stocklahm an der

rechten Vordergliedmaße mit deutlicher Empfindlichkeit und warmer Anschwellung am Fesselgelenk und an der Sehnenscheide. Lorentzen stellte Diagnose auf metastatische Fesselgelenk- und Sehnenscheidenentzündung und nahm an, daß dieses Pferd auch an Brustseuche gelitten habe, wie die zwei anderen, bei welchen unzweideutige Pneumoniesymptome vorhanden gewesen waren. Bei Behandlung mit warmen Umschlägen verlor sich die Lahmheit und am 4. 2. 13 waren sowohl Anschwellung, Hitze als auch Schmerz vollständig verschwunden. Am selben Tage wurde das Tier von neuem lahm, und dieses Mal war eine ausgesprochene Hangbeinlahmheit vorhanden. Bei der Untersuchung fand Lorentzen über der Bugspitze eine sehr deutliche Druckempfindlichkeit ohne Schwellung, und der Schmerz war namentlich stark, wenn man um dem Bizeps faßte. Es wurde Ruhe verordnet, Baden mit Burow'scher Mischung und leichte Massage. Bei dieser Behandlung besserte sich der Zustand, und das Pferd wurde am 15. 3. 13 als geheilt betrachtet.

Fall 8. Ein Wallach 4 Jahre alt wurde am 13. 11. 12 mit linksseitiger Brustseuchepneumonie krank gemeldet. Am 12. 12. 12 erkrankte das Tier an Sehnenscheidenentzündung an der Beugesehne der rechten Hinterextremität, wurde lahmfrei am 28. 12. 12 und bekam eine Bursitis intertubercularis an der rechten Schultergliedmaße. Am 8. 2. 13 war das Pferd von Brustseuche und Lahmheit geheilt. Am 18. 2. 13 traten von neuem Bursitis intertubercularis und am 27. 3. 13 eine Sehnenscheidenentzündung an der Achillessehne der rechten Hintergliedmaße dazu. Das Tier ging am 4. 6. 13, als es auf die Weide kam, noch lahm.

Fall 9. Eine Stute, 4 Jahre alt, wurde am 22. 12. 12 mit typischer doppelseitiger Brustseuchepneumonie krank gemeldet. Am 24. 12. 13 stellte man Bursitis intertubercularis vorne links fest. Die Lahmheit verlor sich, aber es trat am 31. 3. 13 ein Recidiv der Bursitis ein. Das Tier lahmte noch am 4. 6. 13 an dieser Krankheit, als es auf die Weide ging.

Fall 10. Eine 10 jährige Stute, die auf Grund langwieriger Lahmheit ungefähr zum Schlachtpreis gekauft worden war, wurde in die Klinik gebracht, um womöglich von der Lahmheit geheilt zu werden. Die Ursache der Lahmheit war nicht bekannt. Bei der Untersuchung zeigte sich starke Hangbein- und Stützbeinlahmheit an der linken Vordergliedmaße. Die Hangbeinlahmheit war am ausgesprochensten. Die Gliedmaße wurde mit augenscheinlicher Beschwerde und in abduzierter Haltung mit fast über der Erde schleppendem Huf vorgeführt, der Huf in Abduktions-Stellung der Gliedmaße niedergesetzt, und diese Stellung auch bei der Belastung beibehalten. Im Trab war

e Lahmheit von demselben Charakter, aber noch ausgesprochener. Wenn das Pferd sich selbst überlassen dastand, sah man, daß es it der kranken Gliedmaße entweder in leicht gebeugter oder etwas ickständiger Stellung dastand, in beiden Fällen aber in Abduktions- ellung. Bei der lokalen Untersuchung fand man eine nicht sehr rvortretende Wölbung an der Bugspitze und konnte dort einen rken Schmerz auslösen bei Druck auf die Bursa intertubercularis twärts des Bizeps, es bestand jedoch keine Fluktuation. Auf der ußenseite der Schultergliedmaße, wo die Sehne des Infraspinatus er den Knoren des Vorarms gleitet, befand sich eine kleine emp- ndliche Erhebung, die sich bei Palpation fluktuierend anfühlte. Die rätenmuskeln waren atrophiert, wodurch die ausgedehnte Bursa irker markiert wurde. Ferner fand man eine bedeutende Flüssig- itsansammlung in der Sehnenscheide der Beugesehne der Zehe mit rker Wölbung des obersten Teils der Sehnenscheide. Das Pferd tte also außer einer Bursitis intertubercularis eine Entzündung der Bursa infraspinati und eine Sehnenscheidengalle. Daher konnte e eigentümliche Lahmheit leicht mit diesen verschiedenen Krankheiten klärt werden. Die Neigung, die Gliedmaße abduziert zu halten, m von der Bursitis infraspinati. Die Behandlung bestand in pe- trierendem Brennen mit einer Anzahl Brandkanäle in der Sehnen- heide zusammen mit kutaner Brennung in Streifen über die beiden nannten Bursä in der Schulterregion. An diesen Stellen wurde ne dünne Lage Vaseline aufgetragen und vier Tage nach der rennung zur Verstärkung eine Scharfsalbe eingerieben. Die Galle hielt sofort eine scharfe Einreibung. Als sich die Schwellung in aut und Subcutis verlor, sah man, daß die Sehnenscheidengalle st völlig verschwunden war. Das Pferd wurde 3 Wochen nach r Operation untersucht. Es bestand noch eine geringe Abduktion r Gliedmaße beim Vorführen. Eine Woche später ging das Tier ne Lahmheit heim.

Williams spricht von drei Entzündungsprozessen der Bursa tertubercularis uund zwar von Karionecrose der Bursa, Ossification s Bizeps und Exostosenbildung an den Rollfortsätzen des Vorarms. n 18. 10. 02. beobachtete er einen Fall mit folgendem Befund: n 6jähriges Artillerie-Stangenpferd stürzte während des Dienstes f die Bugspitze. Danach trat starke Schulterlahmheit ein. Es wurden arme Umschläge und Einreibungen mit einem leicht reizenden Lini- nt verordnet.

n 17. 12. 02 keine Besserung; Blisterapplication.

n 13. 1. 03 genügte die Besserung für einen Marsch von 150 eilen ins Lager.

Am 8. 2. 03 sah ich diesen Fall wieder und fand eine sehr schwere Verletzung wahrscheinlich eine Zertrümmerung der Bursa. Schwellung der Bursa und sichtbare Atrophie des Infraspinatus.
Behandlung: Kalte Umschläge, Massage der Schwellung und Bepinselung mit Jodtinktur.
Am 24. 2. 03 besteht die Bursaschwellung fort, die Lahmheit hat sich gebessert und äußert sich mehr als Steifheit. Das Pferd wird wieder in Dienst gestellt.
Am 11. 6. 03 wird das Pferd wieder zurückgeschickt, es ist unfähig, die Gliedmaße zu strecken, die Zehe schleift über der Erde.
Behandlung: Bähungen und Einreibung mit leicht reizendem Liniment.
2. 8. 03. Starke Lahmheit, Bursaschwellung sehr groß, sehr starke Muskelatrophie.
30. 8. 03. Applikation eines Scharfpflasters über der Schwellung.
19. 9. 03. Schwellung sehr reduziert, aber die Lahmheit zeigte keine Besserung.
20. 10. 03. Keine Besserung, das Tier steht mit der lahmen Gliedmaße leicht gehoben, alle Gelenke gebeugt. Wenn man den Bizeps palpiert und die Extremität bewegt, wird ein starker Schmerz ausgelöst, und ich kann einen beweglichen Körper fühlen, welcher mir den Eindruck einer Fraktur des Rollfortsatzes gibt.
Am 29. 10. 03 wird als letzte Rettung eine Kokaininjektion versucht und die Einstichstelle mit Kantharidensalbe eingerieben.
22. 2. 04. Keine Besserung, Fortdauer der Lahmheit. Tötung.
Sektionsbefund:
Ausgesprochene Atrophie der Grätenmuskeln und des Bizeps. Die Synovia des Schultervoramgelenkes ist vermehrt und von bräunlicher Farbe. Der Gelenkknorpel zeigt Erosionen und adhäsive Entzündung. Der größte Teil der Bursa intertubercularis ist mit Auswüchsen bedeckt, durch welche die die Sehne des Muskels spielt.

Bennerholm untersuchte ein Pferd, das seit 9 Monaten lahm ging. Lokale Anschwellung über dem Bizeps, keine Hangbeinlahmheit, aber hochgradig Stützbeinlahmheit mit Abduktionsbewegung. Die Diagnose «Bursitis intertubercularis» wurde durch Sektion festgestellt.

Hudson hat auch einen Fall von Bursitis intertubercularis beschrieben, der mir aber nicht verfügbar war.

Schwendimann gibt an, bei der Behandlung erkrankter Spannbänder, so des Bizeps, des M. interosseus medius, der Beugesehne der Zehe, der Kniescheibenbänder, des peronaeus tertius und des Tibialis anterior bestrebt zu sein, diese zu entspannen, um die Heilungsvorgänge in ungestörter Weise sich vollziehen zu lassen. Die Möglichkeiten dafür sind bei uns sehr beschränkt. Für den Bizeps

ıd seine Bursa habe Schwendimann folgendes Verfahren gute ienste geleistet:

ochstellen der Vorhand durch reiche feste Einstreu in die vordere tandhälfte in der Absicht, die Körperlast auf die Hintergliedmaßen ı legen. Ein Stand mit starkem Gefälle würde diese Maßnahme ıterstützen. Weiterhin Verbringen in den Hängegurt und Hochbinden. ie als Vertikaldruck auf die Gliedmaßen wirkende Körperlast wäre ıdurch zum Teil paralysiert und damit die Bizepssehne entspannt. n den Krankengeschichten der chirurgischen Veterinär-linik in Gießen werden noch 3 Fälle von Bursitis inter-ıbercularis beschrieben. Außerdem sind noch einige Fälle von Schul-rlahmheit verzeichnet, die aber keine sichere Diagnose Bursitis inter-ıbercularis erkennen lassen.

all 1. Ein dunkelbrauner Wallach, Offiziersreitpferd, 23 Jahre t wurde am 21. 11. 00 mit dem Vorbericht in die Klinik einge-ellt, daß er seit dem Morgen lahm gehe. Eine Ursache ist nicht ekannt. Das Pferd lahmte im Schritt vorne links nur wenig, bei hnellerer Gangart wurde die Lahmheit erheblicher. Sie ist eine emischte. Beim Longieren auf der gesunden Hand wird sie stärker. ei der näheren Untersuchung sind am Oberarm keine Veränderungen stzustellen. Die Gegend des linken Buggelenks erscheint etwas größer ls rechterseits. Der Brachiocephalicus zeigt hier eine Verdickung, e sich derb anfühlt und ungefähr fünfmarkstückgroß ist. Es wurde rerst eine Kontusion bezw. Myositis des M. brachiocephalicus ıgenommen.

herapie: Ruhe, Prießnitzumschläge, die vom 21.—30. 11. fortgesetzt urden. Am 30. 11. hat sich der Befund nicht geändert, es besteht tzt aber eine ausgesprochene Hangbeinlahmheit. dazu eine Verdickung ı Bereich des Bizeps. Vorwärts-Rückwärts, Ab- und Adduktions-ewegungen sind schmerzlos, die Grätenmuskeln atrophiert. Auf Grund rgfältigen Ausschlußes tritt jetzt die Diagnose «Bursitis intertuber-ularis» in den Vordergrund. Am 3. 12. 00 wird eine 2 % Koch-lzlösung 10 ccm am Bug subkutan injiziert.

. 12. 00. Lahmheit unverändert. Das Pferd bekommt eine Vera-ininjektion 0.05 auf 10.0 Spiritus. An der Injektionsstelle tritt arke Schwellung ein und erhöhte Temperatur um 1.2 ° C. Am 12. 2. 00 ist die Schwellung zurückgegangen, aber die Lahmheit besteht ıverändert fort. Es wird nochmals eine Veratrininjektion von leicher Dosis appliziert, nach der außer starker Schwellung auch bzeßbildung auftritt. Nachdem diese drei Injektionen erfolglos ge-ieben sind, erhält das Pferd am 30. 12. eine subkutane Morphium-tropininjektion 0.2 : 0.05. Am 1. 1. 01 wird dieselbe Injektion

wiederholt, aber auch ohne Erfolg. Beide Injektionen hatten übrigens leichte Kolik im Gefolge. Am 3. 1. 01 folgt eine Bijodatsalbe 1 : 5. Die Lahmheit trotzt auch dieser Behandlung. Patient verläßt die Klinik am 12. 1. 01 ungeheilt.

Fall 2. Ein brauner Wallach wurde am 16. 6. 06. in die Klinik gebracht. Das Tier lahmte vorne links. Am Tage der Aufnahme bestand in der Gegend des linken Buggelenks im Bereiche des Bizeps und lateral von diesem eine etwa handtellergroße, schmerzhafte, höher temperierte Anschwellung. Am 20. 6. 06 ist keine Anschwellung mehr vorhanden, dagegen hochgradige Hangbeinlahmheit, die auf weichem Boden nicht abnimmt. Die Stelle der gewesenen Anschwellung zeigt sich noch etwas höher temperiert und bei Palpation schmerzhaft. Bei passiven Bewegungen des Schultergelenks läßt sich nur ein geringer Schmerz auslösen. Am unteren lateralen Ende der Scapula ist eine nicht scharf abgegrenzte etwa fünfmarkstückgroße sehr harte Knochenauftreibung zu palpieren. Es scheint sich um eine alte Exostose zu handeln. Nach Kokainisierung der Nn. volares besteht die Lahmheit unverändert fort.

Diagnose: «Bursitis intertubercularis».

Behandlung: Während das Pferd in der Klinik stand, wurden Prießnitzumschläge gemacht. Vor der Entlassung wurde Bijodatsalbe auf die erkrankte Partie eingerieben; Patient soll nach 8 Tagen nochmals vorgestellt werden.

Fall 3. Ein 2 jähriger Hengst wurde am 30. 10. 11 der Klinik zugeführt mit dem Vorbericht, daß er sich vor etwa 4 Wochen beim Aufspringen gegen das rechte Buggelenk gestoßen habe und seitdem lahm gehe. Es besteht Hangbein- sowie Stützbeinlahmheit. Beim Vorführen war der Schritt verkürzt, behindert und erschwert. Die Gliedmaße wird abduziert. Der Befund bei Abduktion und Rückwärtsziehen des Schenkels ist zweifelhaft, die diagnostische Injektion der Volarnerven negativ. An Schulterblatt, Bug, Ober- und Unterarm zeigt sich starke Atrophie. Das rechte Buggelenk hebt sich stärker ab, als das linke. Ebenfalls ist eine Umfangsvermehrung der rechten Buggegend an seiner Vorderfläche wahrzunehmen. Erhöhte Wärme fehlt. Bei Druck auf das Buggelenk empfindet Patient Schmerzen. Die Partie des M. brachiocephalicus bezw. Bizeps erscheint nach innen verbreitert und härter. Es ist möglich, daß an den Rollkämmen des Humerus Exostosen vorhanden sind, doch ist dies infolge der starken Atrophie nicht sicher zu unterscheiden, zumal diese prominierenden Knochenteile gegenüber der linken Seite in ihrer Form keine Abweichung erkennen lassen.

Diagnose: «Bursitis intertubercularis».

Das Tier erhält Prießnitzumschläge, dieselben werden bis zum 4. 11.

:tgesetzt. Am 6. 11. wird eine scharfe Einreibung vorgenommen. n 16. 11. ist die Lahmheit geringer geworden. Am 21. 11. noch= ılige Einreibung. Am 2. 12. wird Patient vorgeführt und als heilt entlassen, da sich keine Lahmheit mehr zeigte.

Eigene Untersuchungen.

n in der chirurg. Veterinärklinik zu Gießen beobachteter Fall von ırsitis intertubercularis erwies sich schon von vornherein deshalb ; bemerkenswert, weil die Diagnose bereits intra vitam mit eini= r Sicherheit gestellt werden konnte, Aus dem Krankenbericht er= ot sich folgendes Bild: Am 28. 7. 27 wurde ein lahmes Pferd, hweißfuchsstute mit durchgehender Blesse, 8 Jahre alt, der chirurg. terinärklinik zur Untersuchung mit dem Vorbericht zugeführt, daß s Tier schon 6 Wochen lahm gehe. Es war schon von einem erarzt vorbehandelt. Diese Behandlung bestand in Morphium=Atro= ninjektionen in der Schultergegend und in mehrmaligen scharfen nreibungen mit Bijodatsalbe. Das Tier wurde poliklinisch untersucht d dem Besitzer der Rat erteilt das Tier zu schonen. Wenn sich Lahmheit nach einiger Zeit nicht besserte, sollte er das Tier chmals vorstellen. Am 6. 2. 28 wurde das Pferd der Klinik eder zugeführt. Vorne links bestand erhebliche gemischte Lahmheit. e Kokainisierung der Nn. volaris blieb ohne Einfluß auf die Lahm= t. Die weitere Untersuchung ergab negativen Befund mit Ausnah= der Schultergelenkgegend. Die linke Brustpartie erscheint in Höhe s Buggelenks breiter (nach Maß 1 cm), die Buggegend sebst ver= ät. Die Verdickung ist bei seitlicher Betrachtung durch Vergleich t der gesunden Seite erkennbar. Durch passive Bewegungen des ıultergelenks nach vorne, hinten und seitwärts ist kein Schmerz szulösen. Die linke Gliedmaße wird schleppend fortgeführt unter rkürzung des Schrittes nach vorne. (Hangbeinlahmheit). Ebenfalls ed die Extremität kürzere Zeit und weniger belastet. (Stützbein= mheit). Die Lahmheit ist schon während der Schrittbewegung sicht= r und nimmt im Trabe erheblich zu. Ca. handbreit unterhalb des ßen Buges im Bereiche des langen Beugers (Biceps brachii) be= det sich eine etwa hühnereigroße, seitlich ein wenig verschiebbare, rbe und wenig schmerzhafte Verdickung. Es lag somit eine objek= e Veränderung im Bizeps vor. Da selbständige Erkrankungen im skulösen Teil desselben nicht bekannt sind, mußte die genannte ränderung mit einer Erkrankung der Bursa intertubercularis in rbindung gebracht werden. Hierauf, sowie auf die lange Dauer Lahmheit und den sonstigen negativen Befund stützte sich die agnose: «Bursitis intertubercularis chronica».

s Pferd wird zur Schlachtung entlassen.

Patholog. anatom. Befund:

Das der Klinik überlassene Präparat läßt erkennen, daß der proximale Teil des Bizeps, wo die Sehne in den Muskelbauch übergeht, verdickt und mit bindegewebigen Schwarten überzogen ist. Beim Einschneiden in denselben stößt man auf eine mit trüber seröser Flüssigkeit gefüllte Höhle, deren Innenwand ein rauhes zottenartiges Aussehen hat. Außerdem liegen im Muskel ohne Verbindungen mit dieser Höhle mehrere verschieden große abgekapselte Herde, in denen sich eine käsige bis mörtelartige Masse befindet. Nach Trennung des Bizeps vom Radius wird die Bursa freigelegt. Ihre Wand ist verdickt und von derber Konsistenz. Die Zotten der Innenwand sind verdickt, aufgefasert und bis zu fünf und mehr Zentimetern lang. Im Wasser flottieren diese Zotten als ein wirres dichtes Geflecht. (Abb. 1.) Der Muskelbauch des Bizeps, der dem Humerus anliegt, weist mehrere derbe Knoten auf, die bei Spaltung eine käsige Masse enthalten. Die Kapsel der Knoten ist sehr stark. Die knorpelige Bedeckung der Gleitfläche des Humerus fehlt. Die Gelenkfläche ist uneben und scheinbar mit roten Granulationen bedeckt. Der Knochen sieht porös aus, wie ein roter Schwamm. Weder zwischen der vorgenannten mit Flüssigkeit gefüllten Höhle, noch den abgekapselten käsigen Herden bestehen Verbindungen mit der Bursa intertubercularis. Der Inhalt und die genannten Herde sind nach der bakterioskopischen Untersuchung keimfrei.

Histologischer Befund:

Normalhistologische Vorbemerkung. Die Wand der subtendinösen Schleimbeutel besteht aus parallelfaserig angeordnetem Bindegewebe und trägt an ihrer Innenfläche ein Endothel. Die Synovialhäute besitzen oft zottige Anhänge und Falten und sind mit einer dünnen Schicht muzin- und zellhaltiger Flüssigkeit, der Synovia, bedeckt.

Im van Gieson Präparat des vorbeschriebenen Falles sehen wir bei schwacher Vergrößerung, daß die Zotten der Bursa eine nicht gleichmäßige Färbung angenommen haben und auch nur mäßig gefärbt sind. Die Endothelschicht der Bursawand ist nicht mehr vorhanden. Da das Präparat vor dem Anfertigen der mikroskopischen Schnitte zu photographischen Zwecken benutzt und einige Zeit in Wasser gelegt wurde, hat es vielleicht unter dieser Behandlung gelitten. Die Zotten sind aufgefasert, vergrößert und verdickt. Ihre Gewebsstruktur ist nicht mehr deutlich zu erkennen. Die Zellkerne haben ihre Färbbarkeit verloren, sodaß die Zotten ihren Zellaufbau nicht mehr deutlich erkennen lassen. In der tieferen, lockeren Bindegewebsschicht sieht man dunkler gefärbte violette Stellen mit kleinsten grauschwarzen Pünktchen.

Bei starker Vergrößerung beobachten wir im van Gieson-Präparat in den Zotten kaum gefärbte starke wellig verlaufende Bindegewebszüge als Produkt einer chronischen Entzündung. In der tieferen Bindegewebsschicht der Bursawand zeigen sich diese dunkler gefärbten violetten Herde mit den kleinsten Pünktchen als eine zellige Infiltration. Diese Infiltrationsherde lassen im Gesichtsfelde eine Scheidung erkennen. An den Stellen nach den Zotten hin besitzen die Zellkerne eine mehr rundliche Form, während sie nach der tieferen Bindegewebsschicht Stäbchenform aufweisen. Das Bindegewebe der Bursawand ist nicht mehr parallelfaserig angeordnet, durch Verschmelzung der Faserbündel um das 2 – 3 fache verbreitert und paketweise einzelnen Bündeln aneinander gereiht. Gefäße sind nur noch sehr spärlich vorhanden und stark erweitert.

In den Muskelknoten sieht man bei schwacher Vergrößerung Hämatoxylin-Eosin-Präparat, daß das Muskelgewebe noch nicht völlig zu Grunde gegangen ist. Man beobachtet, daß das Gewebe gruppenweise mehr oder weniger erkrankt ist. Bei dem weniger erkrankten Gewebe lassen die einzelnen Muskelfasern ihre Streifung noch erkennen. Kerne sind nicht mehr vorhanden. Die stärker veränderten Teile zeigen einen vollkommenen Verlust aller Kerne des Sarkolemmes und des Perimysiums. Man bemerkt eine feinkörnige Beschaffenheit der Muskelfasern, die ihre Streifung noch nicht verloren haben und zwar durch Einlagerung von Kalksalzen. Dann ist eine Atrophie der Muskelfasern festzustellen. Im van Gieson-Präparat finden wir größere Herde, wo das Muskelgewebe völlig zu Grunde gegangen ist. Es sind nur nach homogene Massen zu sehen. (Nekrose). In diesen größeren Herden sind noch kleinere nekrotische eingelagert. Auch in dem noch besser erhaltenen Gewebe findet man verschieden große kleinere Nekroseherde.

Bei starker Vergrößerung erscheint im Hämatoxylin-Eosin-Präparat die kontraktile Substanz im weniger beschädigten Gewebe verquollen. Die Muskelschläuche sind verunstaltet und verdickt. Eine körnige Einlagerung ist wahrzunehmen. Es besteht eine starke zellige Infiltration als Demarkationslinie um die Nekroseherde. Im van Gieson-Präparate sind dieselben Verhältnisse nachzuweisen. Bakterien wurden nicht gefunden.

In der Muskelhöhle ist bei schwacher Vergrößerung ein völliger Schwund des Muskelgewebes festzustellen. Nur an einzelnen Stellen des Schnittes sind noch einige veränderte Muskelzüge zu finden. An Stelle der Muskulatur ist eine starke Bindegewebswucherung getreten als Produkt der chronischen Entzündung. Die Höhlenwand ist infolge dieses chronischen Prozesses nicht mit Granulationen ausgekleidet. Die Gefäße sind verdickt. Im Lumen der Gefäße befindet sich

bei dieser Vergrößerung ein nicht deutlich erkennbarer zellig faseriger Inhalt, der mit der Intima nicht zusammenhängt. In dem neugebildeten Bindegewebe und besonders um die Gefäße herum besteht eine zellige Infiltration mit Rundzellen. Auch im ganzen Präparat fällt eine Infiltration in Form von Herden und Zügen auf, die in einigen dieser Herde und Züge sehr beträchtlich ist. Ebenfalls an der Höhlenwand haben die Rundzellen in sehr großer Anzahl die Gefäße verlassen. Am Rande der Wand sieht man ein rundliches cystenartiges Gebilde mit homogenem Inhalt und Zelltrümmern.

Bei starker Vergrößerung erscheinen die Gefäßwände namentlich dort verdickt, wo die zellige Infiltration eine besonders starke ist. Das Gefäßlumen enthält ein Konglomerat von Zellen, deren Konturen nicht mehr scharf zu unterscheiden sind, ferner Reste von roten Blutkörperchen und dazwischen gelagerte faserige Gebilde. An der Gefäßwand sehen wir langgestreckte spindelförmige Zellen deren, Kerne nur schwach zu erkennen sind. Die Bindegewebsfasern verlaufen in welligen Zügen hier und dort etwas auseinandergedrängt. Namentlich in der Umgebung von Blutgefäßen finden sich Haufen ausgetretener Rundzellen, deren Kernreste mehr oder weniger erkennbar sind. Das cystenartige Gebilde an der Höhlenwand enthält dunkelgefärbte Zelltrümmer von untergegangenen Zellen.

Im Knochenpräparat bemerken wir bei schwacher Vergrößerung das völlige Fehlen des Gelenkknorpels. (Abb. 1.) An dem freien Rande der Gelenkfläche entlang zieht sich ein Streifen dunkelrot gefärbten fibrösen Gewebes, welches ein Rest des abgestoßenen Knorpels sein kann. Die Haver'schen Kanäle sind zahlreicher und stark erweitert. (Ostitis rarefaciens). Durch Schwund des Knochens haben sich Hohlräume gebildet. (Lakunen). Die lamellöse Struktur der Knochensubstanz ist verschwunden, dieselbe hat an einzelnen Stellen den Farbstoff weniger gut angenommen. Die Knochenkörperchen sind vergrößert und durchscheinend. Sie besitzen eine ovale, runde oder polyedrische Form. Die normale zackige Form fehlt. Das Markgewebe enthält nur noch wenig Fettzellen. Das Ganze stellt eine herdweise Umwandlung der Knochensubstanz in osteoides und schließlich in Markgewebe dar.

Bei starker Vergrößerung fällt auch hier die starke zellige Infiltration des osteoiden Gewebes mit Rundzellen auf. An einigen Stellen treffen wir Elemente der myeloischen Reihe, die Osteoklastenriesenzellen an, namentlich dort, wo die zellige Infiltration im osteoiden gewebe eine stärkere ist. Hier liegen also Abbauvorgänge vor. Im Gegensatz hierzu befindet sich an verschiedenen Knochenbälkchen ein Saum von Osteoblasten, auch an anderen Stellen des Gesichtsfeldes

solche wahrzunehmen; dort wird also neuer Knochen aufgebaut. Knochenbälkchen sind schmäler geworden, dafür haben sich die rkräume erweitert. (Abb. 2.) Die Gefäße sind erweitert und mit en Blutkörperchen gefüllt.

Zusammenfassung.

Die Bursitis intertubercularis kommt beim Pferde nicht ganz en vor. Da sie aber unter verschiedenen Formen verläuft, ist sie nicht leicht zu erkennen. Fluktuierende Schwellungen im Bereiche Bursa, wie solche Mörkeberg mehrfach beobachtet hat, sind durchaus t regelmäßig vorhanden. Die Erkrankung der Bursa intertuber- aris ruft verschieden schwere Funktionsstörungen und Entzündungs- zesse hervor. Bei der akuten Form wird jede Anspannung des eps vermieden und die kranke Gliedmaße infolgedessen leicht ge- gt gehalten. Der Huf ruht mit der Zehe ohne wesentliche Be- ung auf der Erde. Bei der Bewegung ist der Schritt nach vorne schiedengradig verkürzt, bei Rückwärtsbewegung die Belastung ziem- gut, wenn die Erkrankung nicht so bedeutend ist. Lokal kann n in der Regel über dem Sitz der Bursa Anschwellung vermehrte rme und Schmerz feststellen.

Bei der chronischen Form besteht sowohl Hangbein- als auch tzbeinlahmheit. Die Lahmheit ist gewöhnlich nur relativ und ge- ggradig. Bei starken Veränderungen an der Gleitfläche der Sehne n sie sehr erheblich sein. Die lokale Untersuchung fördert zuwei- eine Geschwulst und Fluktuation an Stelle der Bursa zu Tage. Wahrnehmung einer Anschwellung von geringerem Grade macht en Vergleich mit der gesunden Seite erforderlich. In anderen Fäl- ist die Anschwellung so gering, daß sie nicht nachgewiesen werden n. Aber bei genauer Palpation kann bei Druck auf den Bizeps lateral davon Schmerz ausgelöst werden. Daher ist Gewicht die eigentümliche Lahmheit zu legen, die bei passiver Bewegung Schultergliedmaße zunimmt. Besonders wichtig ist – wenn auch t immer – der Ausschluß anderer Ursachen für die Lahmheit.

Bei der akuten Bursitis kommt es in der Bursa zu einer tzündung mit serösem Erguß, der die Bursa ausdehnt. der chronischen finden wir die Bursawand stark verdickt, die ten der Innenfläche stark gewuchert und verdickt. Sie erlangen schafspelzartiges Aussehen. Die anliegende Bizepsfläche ist rauh, Bizeps mit Abszessen durchsetzt, der Knorpel der Rollkämme ver- unden, der Knochen porös und wie ein roter Schwamm aus- end. (Ostitis rarefaciens).

Als Ursache des akuten Leidens kommt meist ein heftiges Trauma in Betracht. Die chronische Erkrankung hat verschiedene Ursachen. Sie kann entstehen nach häufig wiederholten Traumen geringerer Natur, ferner als die Folge der akuten Bursitis, aber auch von vornherin schleichend sein. Mörkeberg sah sie auch auf metastatischem Wege nach Brustseuche und bei einem Serumpferd entstehen. Nach Williams entwickelte sich das Leiden während der Arbeit vor dem Pflug und zwar an der Extremität, die in der Furche ging. Cadiot und Almy führen an, daß eine Bursitis entstehen kann bei schwerer Arbeit im Trabe oder bei schwerem Zug auf unebenem Boden.

Die Behandlung besteht in Ruhe, Prießnitz'schen Umschlägen, in subkutanen Injektionen an der erkrankten Partie der Schulter mit Morphium-Atropin 0.2 : 0.05, mit Veratrin 0.05 : 10.0 Spiritus und 2 % Kochsalzlösung, ferner in scharfen Einreibungen und penetrierendem Brennen. Mörkeberg hat letztere Methode angewandt und nach seinen Mitteilungen fast stets Heilung erzielt. Die übrigen Behandlungsmethoden versagen öfters.

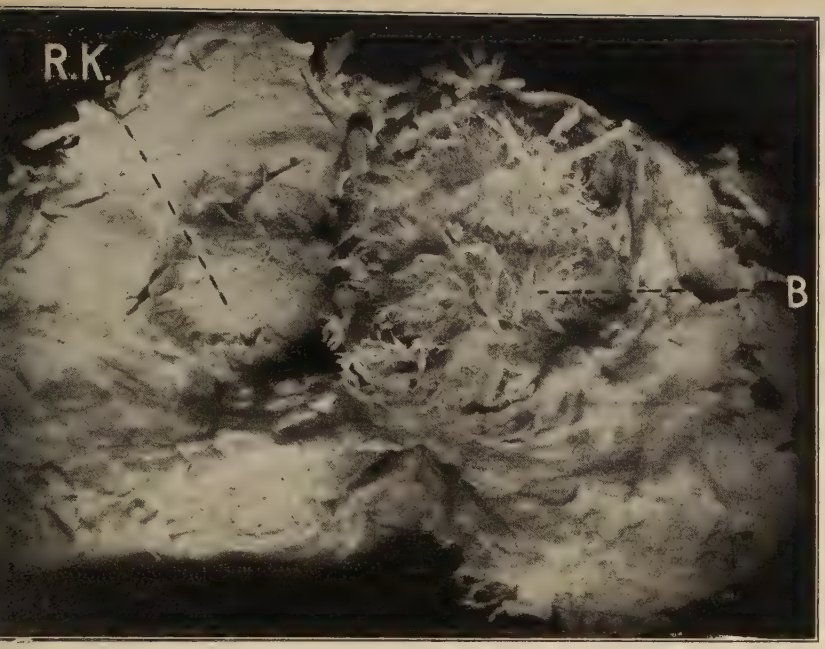

Abb. 1
B = schaafspelzartige Zotten der Bursa intertubercularis.
Unter der Bursa befindet sich die Sehne des Bizeps.
R.K. = Vom Knorpel entblößter mittlerer Rollkamm des Humerus.

Abb. 2
R = Riksenzellen, O = Osteoblasten.

Literatur.

Mörkeberg, Bursitis intertubercularis in 11 Fällen bei Pferden. Maanedsskrift for Dyrlaeger. Bd. 27. S. 1.

Detroye, Bursitis intertubercularis bei einer Stute. Recueil de méd. vét. 1901. S. 283.

Williams, Intertubercular-Bursitis mit Ossification der Bursa des Flexor brachii. The Veter. Journal Vol. X S. 36.

Bennerholm, Bursitis intertubercularis. Schwed. Tidskrift f. Vermed. 1893 Bd. XII. S. 10.

Hudson, Bursitis of the Bursa of the coracoradialis or bizeps muscle. Vet. Journal Bd. 81. S. 133–134.

Schwendimann, Die Entspannung der Bizepssehne bei Bursitis intertubercularis. Schweizer Archiv 60 S. 614.

Lebenslauf.

Ich, Franz Heinrich Deuckels, wurde am 5. Mai 1900 zu Schaephuysen (Kreis Mörs) als Sohn des Landwirtes Theodor Deuckels geboren. Am Geburtsort besuchte ich 5 Jahre die Volksschule und ging dann auf das Gymnasium Adolfinum in Mörs. Ende Mai 1918 wurde ich zum Heeresdienst beim Pionier-Bataillon Nr. 24 in Köln-Riehl einberufen. Nach Beendigung des Krieges besuchte ich das Adolfinum weiter und legte hier am 5. Oktober 1919 die Reifeprüfung ab. Sommersemester 1920 bezog ich die Universität Gießen, um Tiermedizin zu studieren. Nach dem 4. Semester bestand ich die tierärztliche Vorprüfung und erlangte am 1. Mai 1925. die Approbation als Tierarzt. Nach der Approbation war ich $1^1/_4$ Jahre Assistent bei dem prakt. Tierarzt Herrn Dr. Heller in Willich (Kreis Krefeld), Hierauf habe ich mehrere praktische Tierärzte vertreten. Vom 15. November 1927 bis 18. Dezember 1927 war ich als Schlachthoftierarzt am Hamburger Schlachthof tätig. Seit dieser Zeit fertigte ich in der chirurgischen Veterinärklinik zu Gießen vorliegende Dissertation an.